

Kondylografie, warum eigentlich nicht? Was man beachten sollte

Autor_ZA Gerd Christiansen

Im Zuge der CAD/CAM-Entwicklung hat sich so klammheimlich der Bedarf von Artikulatorwerten, Daten der Kiefergelenkführung, eingeschlichen. Die Programmierung virtueller Artikulatoren ist plötzlich Gegenstand allgemeinen Interesses geworden. Als Daten werden genannt die horizontale Kondylenbahnneigung, der Bennett-Winkel, die Immediate Side Shift. In manchen Fällen wird auch noch der Wert der Frontzahnführung und Eckzahnführung geordert. All das, als „matchen“ bezeichnet, entnehmen wir kondylografischen Aufzeichnungen.

_Kondylografie-Kaskade

Das klingt so einfach wie charmant: Die Maschine macht das schon!

Aber ..., die Frage steht im Raum: Können, dürfen wir diese Daten einfach so übernehmen? Müssen wir bei Werten, die uns nicht einem Normwert zugehörig erscheinen, uns Gedanken machen, welchen Stellenwert diese in einer Gelenkdiagnostik haben? Ist

eine zu steile Kondylenbahn, eine zu flache, nicht bereits Anzeichen einer Pathologie, die wir dann mithilfe des CAD/CAM-Prozesses zementieren? Die vorliegende Abhandlung soll Hilfestellung geben, „das Kiefergelenk zu verstehen“ und aber auch, wenn wir schon Bewegungen aufzeichnen, den Vorteil der Kondylografie in Bezug zur klinischen Funktionsanalyse zu erkennen.

Im Zuge der Datenerhebung für die Programmierung virtueller und natürlich auch herkömmlicher Artikulatoren (Modul A) entstehen Informationen, die zugleich Hinweise bilden, inwieweit wir es bei unserem Patienten mit einer physiologischen Gelenkstruktur zu tun haben. Hinweise auf pathologische Gelenkfunktionen führen in einem einfachen Screening-Modul (Modul B) zur Sicherung der Aussage: CMD ja/nein

_1. Sogenannte „Artikulatorwerte“ zur Programmierung virtueller Artikulatoren

1. 1. Die horizontale Kondylenbahnneigung (HKN)
Die horizontale Kondylenbahnneigung erhalten wir mit nahezu allen am Markt befindlichen Geräten aus dem Bewegungsablauf einer diskludiven Protrusion. Dabei spielt es keine übergeordnete Rolle, ob der Patient diese eventuell auch mit Zahnkontakt ausführt.

– Übersteile Winkel erhalten wir sehr häufig aus Protrusionen von Gelenken mit einer Diskus-

A CAD/CAM

B Screening

C Diagnostik

verlagerung mit Reposition, ein pathologisches Gelenk.

- Überflache Neigungswinkel entstehen häufig in Gelenken, die bereits degenerativ verändert sind. In diesen Fällen sind wir gut beraten, die Kondylografie-Kaskade weiterzuführen, Screening und Diagnostik, um eine vorhandene oder latente CMD auszuschließen.

Physiologisches Bewegungsverhalten

Der Neigungswinkel der ersten 6 Millimeter liegt zwischen 40° und 60°. Die Konkavität der Spur hat ihre Ursache in der initialen Bewegung zwischen Kondylus und einem physiologisch strukturierten Diskus.

Merke: Es ist nicht die Form der Fossa articularis, die diese Konkavität bewirkt!

1.2. Bennett-Winkel und Immediate Side Shift

Die Werte für den Bennett-Winkel und die Immediate Side Shift erhalten wir aus einer ungeführten „Seitwärtsbewegung“ (Mediotrusion). Der Normbereich für die ISS liegt zwischen 0,3 und 0,5, für den Bennett-Winkel zwischen 8° und 15°. Immediate Side Shift und Bennett-Winkel deuten auf die transversale Position der Kondylen innerhalb des artikulären Weichgewebes hin. Folglich zeigen „zentrisch“ mittig liegende Kondylen links und rechts ähnliche Werte.

Eine zu geringe ISS 0,1 oder -0,1 deutet auf zu weit mediale Lage des Kondylus und zu geringe Laterotrusion des gegengleichen Kondylus hin.

- Auf diese Weise konstruierte Kauflächen werden zu steil.

Eine übermäßige ISS des Mediotrusionskondylus deutet auf eine laterale Kondylenlage hin. Der gegengleiche Laterotrusionskondylus zeigt eine sehr weite Laterotrusion.

- Die auf diese Weise konstruierten Kauflächen werden zu flach, der Kaeffekt reduziert.

2. Screening des Kiefergelenks

Zumindest die aufgezeigten Pathologien deuten auf eine manifeste oder latente Dysfunktion hin. Bei manifester Dysfunktion zeigt der Patient Schmerzen, die dem CMD-Syndrom zugeordnet werden müssen. Weiterführende Diagnostik und Therapie der CMD sind obligat (Modul C der Kaskade). Bei latenter Dysfunktion gilt es abzuklären, ob der Diskus mit dem Kondylus assoziiert ist und das Gelenk genügend funktionellen Gelenkraum aufweist. Die Diskuslage auf dem Kondylus zeigt

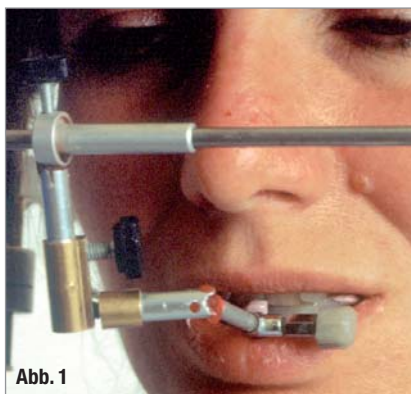


Abb. 1




Abb. 2

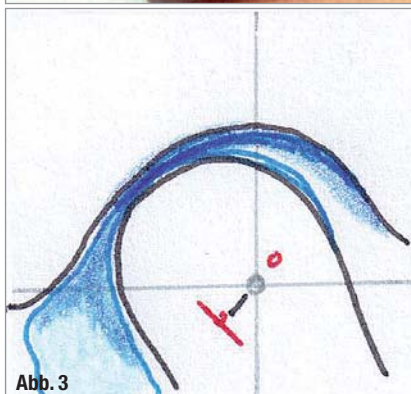


Abb. 3




Abb. 4

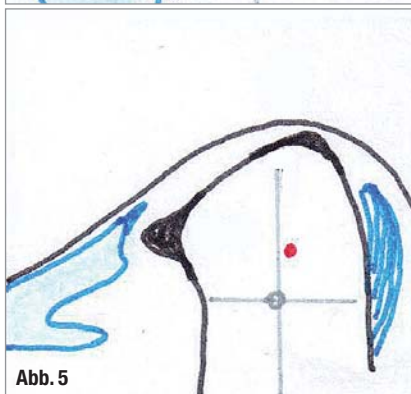


Abb. 5

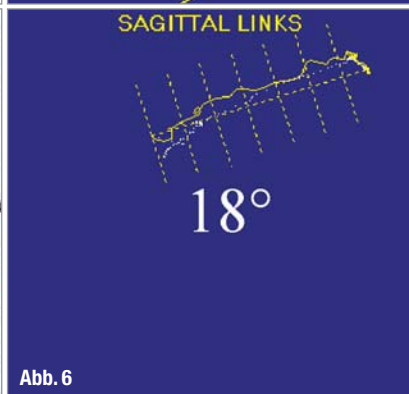

Abb. 6

einen BEW (Bewegungsablauf), der nach oben konkav ist.

- Ein gerader Bewegungsablauf ist häufig mit einer Diskusverlagerung ohne Reposition assoziiert. Risiko!

Natürlich ist für uns von Interesse, ob der Patient die HKP wiederholt exakt einnehmen kann.

- Diskrepanz bei dreimaliger Einnahme < 0,1 mm.
- Der funktionelle Gelenkraum zeigt, ob der Kondylus zu weit kranial, zu weit dorsal oder dorso-kranial steht. Risiko!

3. Screening einer latenten Dysfunktion

Latente Dysfunktion

Wenn wir sichergehen wollen, dass unser Patient keine latente Dysfunktion aufweist, so untersuchen

Abb. 1_ Kondylografie.

Abb. 2_ Physiologische Bewegungsabläufe (hier Protrusion) zeigen eine nach oben konkave Spur. Der Winkel der horizontalen Kondylenbahnneigung ist dargestellt.

Abb. 3 und 4_ Übersteile Kondylenbahnneigungen (65° und mehr) entstehen durch ein Anlaufen des Kondylus auf ein Hindernis. Hier: Anteriore Diskusverlagerung mit Reposition.

Abb. 5 und 6_ Sehr flachen Kondylenbahnen begegnen wir bei degenerativ veränderten Gelenken.

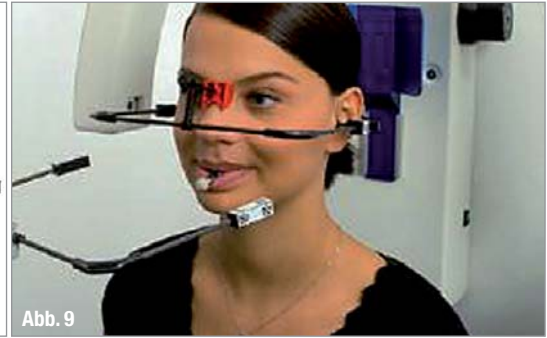
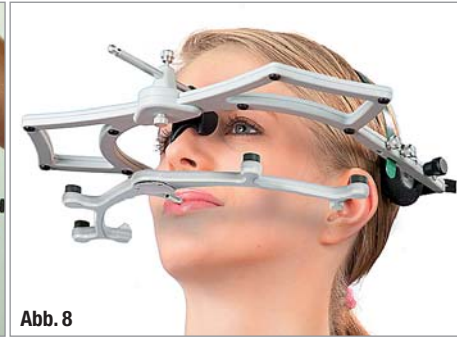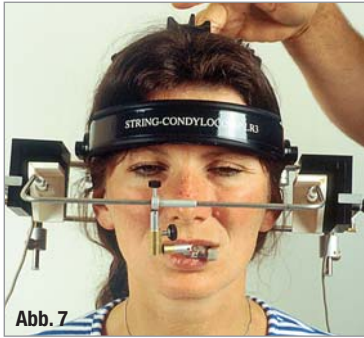


Abb. 7–9 Conylocomp LR3, JAW Motion Analyser, Freecorder BlueFox.

wir dessen Protrusionsbewegung ebenso wie seine Öffnungsbewegung unter kranialer Kompression. Obwohl der Patient keine Schmerzen im Sinne eines CMD-Syndroms aufwies, mussten wir feststellen, dasses unter dieser Manipulation (etwa 0,5 N) spontan zu einer Diskusverlagerung ohne Reposition kam. Zum selben Augenblick verspürte er einen einschließenden Schmerz im HWS-Bereich.

_Diskussion

Es ist nicht Sinn dieses Beitrags, die rasante Entwicklung der CAD/CAM-Technologie zu bremsen. Jedoch muss angemerkt werden, dass dem Primat der Maschine (CAC/CAM) zumindest eine Primat der Überlegungen, des Verstehens hinzugefügt werden muss. Die überaus hohe Zahl an CMD-Patienten darf keinesfalls dadurch erhöht werden, dass wir die Verantwortung hierfür ohne Überlegung einer Maschine übergeben.

Abb. 10–12 Bewegungsablauf der Laterotrusion „mittig“ liegender Kondylen.

Abb. 13–15 Die Meditrusion eines zu weit medial liegenden Kondylus (hier der linke Kondylus) weist zu geringe ISS, zu kleinen Bennett-Winkel, auf.

Abb. 16–18 Das gleiche Gelenk, der lateral liegende Kondylus zeigt eine große ISS.

Abb. 19 Konkave Bewegungsspur → Hinweis auf physiologische Diskurs-Kondyluslage.

Abb. 20 Eine gerade Spur deutet auf eine unphysiologische Kondylensituation hin.

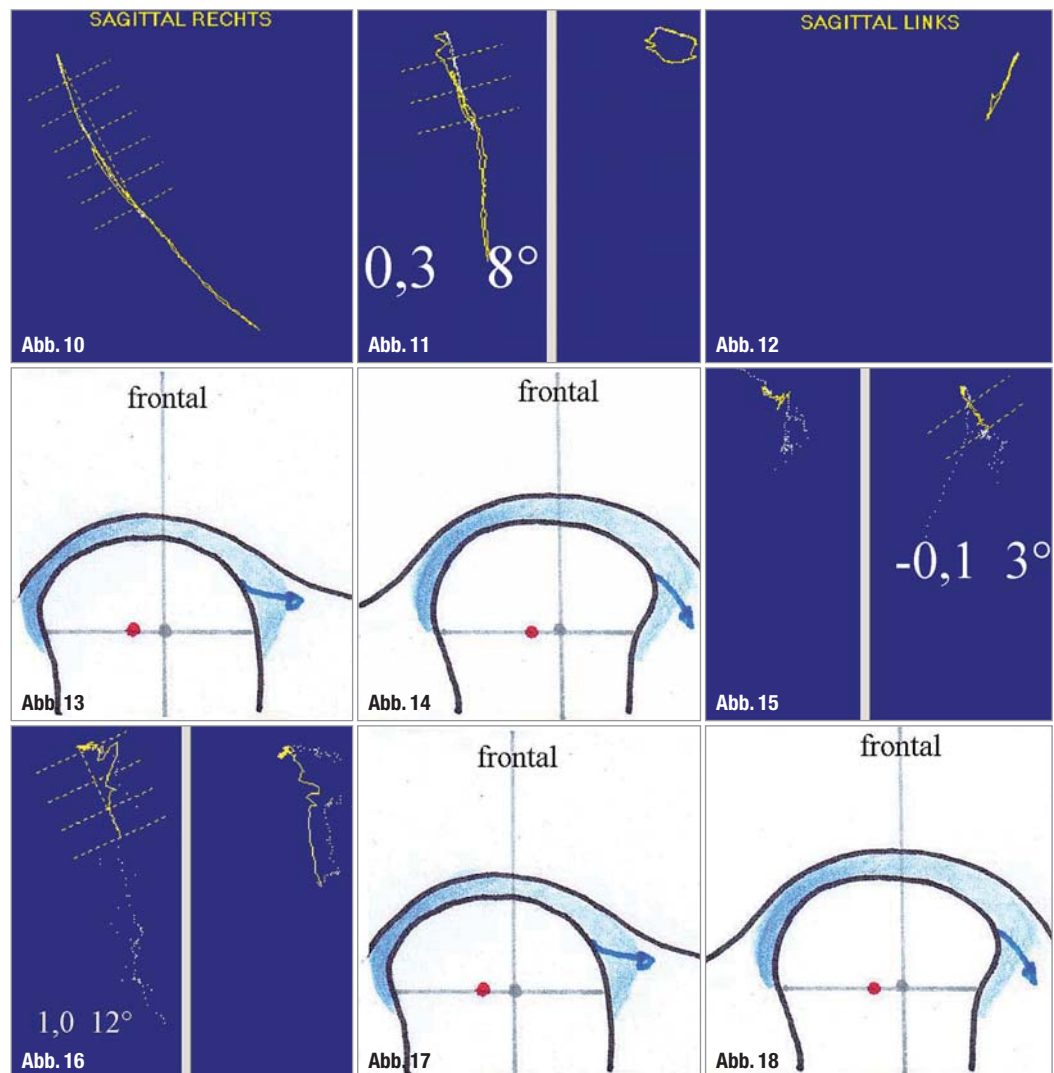
Abb. 21 und 22 Physiologischer Spurverlauf → Zugrunde liegt eine physiologische Kondylenstellung mit funktionellem Gelenkraum nach hinten oben (ca. 0,75–1,0 mm).

Abb. 23 und 24 Die abgebildete Kondylenlage zeigt einen Gelenkraum nach kaudal gerichtet.

Der Kondylus steht zu weit kranial. Auf Dauer kann sich eine Diskusverlagerung entwickeln.

Abb. 25 und 26 Die Öffnungsbewegung ist initial gerade.

Abb. 27 und 28 Bei leichter Kompression, Manipulation nach kranial, blockiert dieses Gelenk sofort. Mit großer Wahrscheinlichkeit gleitet der Diskurs hierbei nach anterior. Das Gelenk rotiert nur.



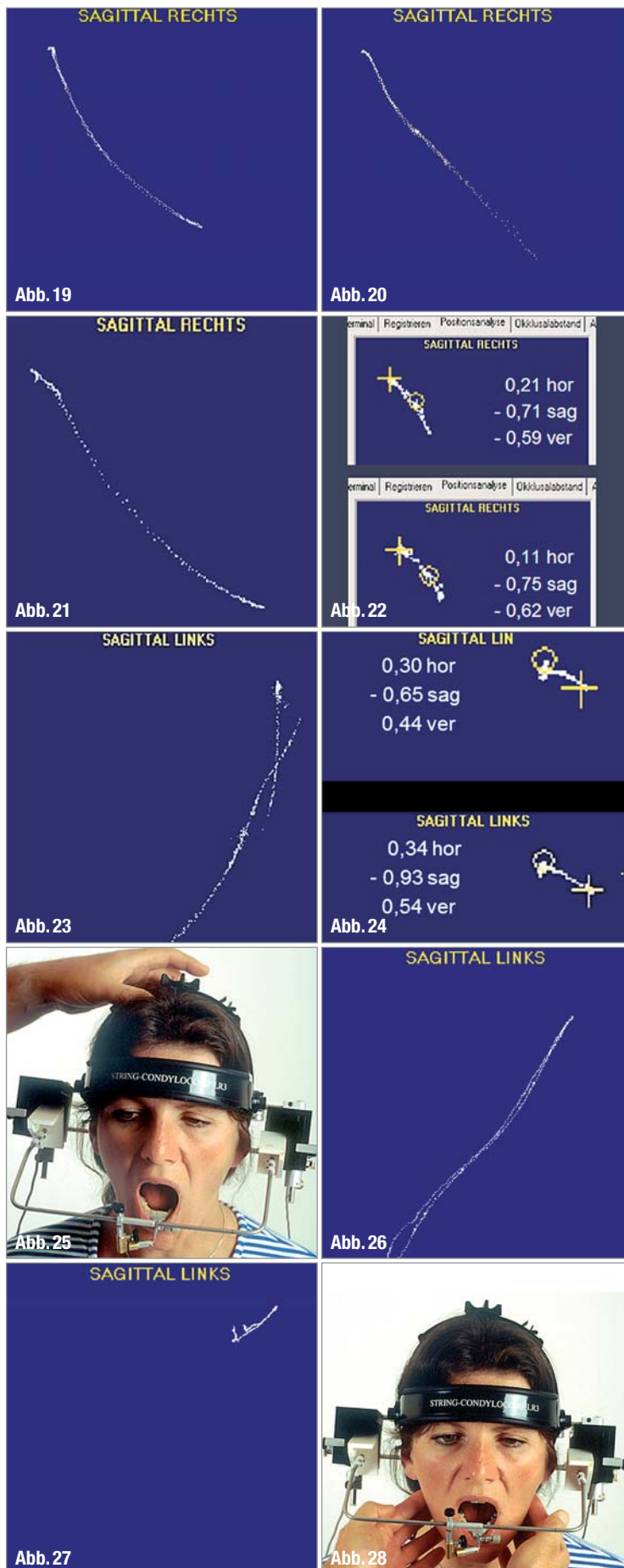
_Fazit

Der vorliegende Beitrag zeigt Befunde auf, die zumindest für den Ungeübten klinisch nur schwer zu erbringen sind.

Die pathologischen Befunde:

- zu steil (Abb. 3 und 4),
- zu flach (Abb. 5 und 6),
- zu gering (Abb. 13–15),
- zu weit (Abb. 16–18),
- zu gerade (Abb. 20),
- Gelenkraum zu gering (Abb. 23 und 24) und
- instabil (Abb. 27 und 28)

stellen Daten dar, die wir aus der Auswertung von über 1.000 Bewegungsabläufen von Patienten bezogen haben. Sie stellen einen Risikofaktor für die Entwicklung einer manifesten craniomandibulären Dysfunktion dar. Inwiefern der einzelne Behandler dies berücksichtigt, bleibt ihm überlassen. Es war mir jedoch ein Anliegen, gerade Anwendern von CAD/CAM-Technologien diese Hinweise zukommen zu lassen, zumal diese Patienten ja sowieso bereits computergestützt untersucht werden; teilweise entnommen: Physiologie und Pathologie der Kiefergelenkbewegung.



_Kontakt

Gerd Christiansen
CMD Matrix Centrum
Ingolstadt/
CMD Compact KG
Ludwigstr. 27
85049 Ingolstadt
Tel.: 0841 34082
info@gerd-christiansen.de
www.cmd-compact.de

Infos zum Autor